ÜBER EINEN FALL
VON
CHRONISCHER COMPRESSION DES HALSMARKS.

INAUGURAL-DISSERTATION

VERFASST UND DER HOHEN MEDICINISCHEN FACULTÄT
DER
FRIEDRICH-ALEXANDER-UNIVERSITÄT ZU ERLANGEN
ZUR
ERLANGUNG DER DOCTORWÜRDE
VORGELEGT
AM 18. JULI 1892

VON
HANS DAXENBERGER
AUS ROSENHEIM.

MIT 4 ABBILDUNGEN.

LEIPZIG,
DRUCK VON J. B. HIRSCHFELD.
1893.

Gedruckt mit Genehmigung der medicinischen Facultät.

Referent: Prof. **Strümpell.**

In der Erlanger medicinischen Klinik kam im Jahre 1890 nach langjähriger Beobachtung ein Fall von chronischer Compression des Halsmarks zur Section, welcher in klinischer und pathologisch-anatomischer Beziehung manches Interessante darbietet, so dass seine Veröffentlichung in diesen Blättern wohl gerechtfertigt erscheint.

Christian Schörner, Dienstknecht aus Pilgramsreut, bei seiner Aufnahme in die medicinische Klinik am 14. Juli 1882 22 Jahre alt, früher im Allgemeinen gesund, erkrankte im Juni 1880 mit allgemeiner Mattigkeit, besonders in den Beinen. Dieser Zustand dauerte etwa ein halbes Jahr ohne wesentliche Veränderung an; nur bei kühler Witterung will sich Pat. vorübergehend besser befunden haben. Im Frühjahr 1881 trat eine Verschlimmerung ein: Pat. konnte sich nicht mehr ordentlich aufsetzen, sein Gang war sehr mühsam und schleppend, die Beine zitterten stark. Welches Bein zuerst ergriffen wurde, weiss Pat. nicht mehr anzugeben. Parästhesien und Blasenstörungen waren damals noch nicht vorhanden. Etwa 6 Wochen später trat im linken Bein ein Gefühl von Pelzigsein auf. Die Schwäche der Beine nahm so zu, dass Pat. gar nicht mehr allein gehen und nur ganz geringe Bewegungen mit den Beinen ausführen konnte. Zugleich trat ein Gefühl von Pelzigsein in den Händen auf, zuerst in der linken Hand, zwei Monate später auch in der rechten, in welch letzterer die Störungen bald deutlicher wurden, als links.

Ende März 1881 trat Incontinentia alvi et urinae auf, Pat. wurde bettlägerig. Seit Juli 1881 magerten allmählich die Arme, besonders die Vorderarme ab, die Finger krümmten sich nach dem Handteller zu, rechts stärker als links, so dass Pat. die rechte Hand fast gar nicht, die linke nur in beschränktem Maasse gebrauchen konnte. Sehstörungen, Sprach- und Schlingbeschwerden waren nie vorhanden, auch kein Kopfschmerz oder Schwindel, insbesondere hat Pat. niemals über Schmerzen in der Nackengegend oder über stärkere Schmerzen in den oberen Ex-

tremitäten geklagt. Im Sommer 1881 hatte Pat. starken Decubitus an beiden Trochanteren, der rasch wieder heilte. Als mögliche Ursache seiner Erkrankung giebt Pat. Erkältung an, die er sich vier Wochen vor dem ersten Auftreten der Erscheinungen gelegentlich einer einstündigen Arbeit im Wasser zugezogen habe. Trauma wird in Abrede gestellt, ebenso luetische Infection.

Status praesens am 14. Juli 1882. Ziemlich kräftiger, gut genährter Mann. — An allen inneren Organen normale Verhältnisse. Harn ohne Eiweiss und Zucker. Ueber beiden Trochanteren grosse Decubitus-Narben.

Kopf: N. facial. beiderseits normal. Augenbewegungen frei. Pupillen weit, reagiren gut. Sehvermögen unverändert, ebenso Gehör. Sensibilität normal. Keine Sprach- und Schlingstörungen. Kopfschmerz nicht vorhanden. Percussion des Schädels nicht schmerzhaft.

Rumpf: Pat. vermag nicht ohne Unterstützung zu sitzen; der Rumpf sinkt sofort nach der linken Seite um. Die Wirbelsäule ist weder auf Druck, noch auf Beklopfen schmerzhaft. Bauchdeckenmusculatur fast vollständig gelähmt. Sensibilität an der rechten Hälfte des Rumpfes ganz normal, ebenso links bis zur Höhe der 6. Rippe, von da ab deutlich herabgesetzt.

Obere Extremitäten: M. deltoideus und M. serratus ant., sowie Musculatur der Oberarme beiderseits gut erhalten. Die Muskeln der Vorderarme und Hände, welch letztere Krallenhandstellung zeigen, sind deutlich atrophisch; Daumen- und Kleinfingerballen stark abgeflacht; M. interossei sehr stark atrophisch. Die Atrophie ist durchweg rechts viel stärker ausgesprochen, als links. Die motorische Kraft ist rechts sehr gering, links noch leidlich. Active und passive Beweglichkeit in allen Gelenken gut erhalten. An den Armen und auf der Brust sind zahlreiche fibrilläre Zuckungen, namentlich bei intendirten Bewegungen, zu bemerken. Sensibilität in allen Qualitäten normal, nur an der linken Hand ist die Schmerzempfindung etwas herabgesetzt. Elektrisches Verhalten der Muskeln und Nerven normal.

Untere Extremitäten: Dieselben weisen keine deutliche Abmagerung auf. Während die rechte untere Extremität vollständig gelähmt ist bis auf geringe Bewegungen in den Zehen, vermag Pat. mit dem linken Bein noch mässige Bewegungen auszuführen, wobei lebhaftes Zittern auftritt. Motorische Kraft gleich Null. Bei passiven Bewegungen machen sich Contracturen geltend, die sich jedoch rasch wieder lösen. Sensibilität: Schmerzempfindung am linken Bein fast gänzlich erloschen, während am rechten noch mittelstarke Nadelstiche gut empfunden werden. Temperatursinn am linken Bein fast ganz aufgehoben, ebenso am rechten Unterschenkel, am rechten Oberschenkel normal.

Elektrisches Verhalten normal. — Reflexe: Hautreflexe normal, Sehnenreflexe sehr lebhaft, starkes Fussphänomen.

Blase und Mastdarm: Sphincter ani und Sphincter vesicae gelähmt.

In der nächsten Zeit trat ausser einer Abnahme der Schmerzempfindung am rechten Bein und einer Zunahme des Gefühls von Pelzigsein in den Fingern keine wesentliche Veränderung ein. — Anfang September

1882 bekam Pat. einen ziemlich ausgedehnten Decubitus über dem linken Trochanter und einige Tage später auch über beiden Fersen, mit leichter vorübergehender Störung des Allgemeinbefindens.

Status am 21. Mai 1883. Die Decubitusstellen sind vernarbt bis auf eine kleine Stelle an den Nates. — M. pectoral. beiderseits stark atrophisch; an den Rückenmuskeln und den M. serrat. ant. ist die Atrophie geringer. — Von der Mamilla abwärts ist die Sensibilität am Rumpf links stark herabgesetzt, sonst keine Veränderung gegen früher zu constatiren. An Stellen, wo die Haut leicht mechanisch gereizt wird, zeigt sich rasch eine auffallend intensive Röthung.

Blase und Mastdarm: Pat. fühlt Harn- und Stuhldrang, kann aber Urin und Stuhl nicht zurückhalten. — An den oberen Extremitäten kein neuer Befund, auch die fibrillären Zuckungen sind noch vorhanden, doch treten dieselben nur zeitweise auf.

An den unteren Extremitäten treten zeitweise so intensive clonische Zuckungen auf, dass das Bett erzittert; zuweilen auch Beugecontracturen im Kniegelenk, die auch mit grösstem Kraftaufwand nicht gelöst werden können. Motorische Kraft äusserstgering. Deutliche Muskelatrophie nicht nachzuweisen. Pat. kann nicht stehen, ist nicht im Stande, die Beine zu bewegen oder anders zu lagern. — Sensibilität: Temperatur- und Muskelsinn beiderseits fast vollständig aufgehoben, für die übrigen Qualitäten rechts etwas abgeschwächt, links aufgehoben; selbst tiefe Nadelstiche, die reflectorische Zuckungen auslösen, werden hier nicht gefühlt. — Haut- und Sehnenreflexe sehr lebhaft.

In den folgenden Jahren trat keine wesentliche Aenderung ein. Pat. nahm in der Klinik an Körpergewicht und gutem Aussehen bedeutend zu.

Im Frühjahr **1886** wurde folgender Status aufgenommen:

Kopf nach allen Seiten beweglich, Schädeldach auf Beklopfen nicht schmerzhaft. Störungen im Gebiete der Gehirnnerven sind nicht nachzuweisen. Sensibilität des Kopfes normal.

Der Rumpf zeigt eine eigenthümliche Difformität. Thorax und Wirbelsäule sind in den letzten Jahren allmählich verkrümmt. Am Sternum ist eine Verkrümmung mit leichter Convexität nach rechts nachzuweisen. Die linke seitliche Thoraxgegend zeigt eine mässige Concavität, während der Thorax nach der rechten Seite förmlich hinausgeschoben und verbreitert, im Tiefendurchmesser dagegen verschmälert ist. Auch die Wirbelsäule weist eine starke Scoliose mit der Convexität nach rechts und in den unteren Partien eine Compensationskrümmung nach links auf, welche sich im Epigastrium durchfühlen und am linken Rippenbogen entlang verfolgen lässt. Doch ist die Wirbelsäule nirgends auf Druck oder Beklopfen schmerzhaft. — Die Musculatur zu beiden Seiten der Wirbelsäule ist sehr atrophisch, die Muskeln des Schultergürtels mager, aber doch vorhanden. M. intercostal., namentlich rechts, sehr atrophisch. — Die Athmung geschieht ausgiebig mit dem Zwerchfell, nur bei tiefen Athemzügen hebt sich der Thorax und zwar die linke Seite mehr als die rechte. — Sensibilität: Auf der rechten Seite des Rumpfes besteht keine merkliche Herabsetzung der Sensibilität, ebenso links bis 2 Querfinger breit oberhalb der Papille, von da abwärts ist sie fast erloschen, so dass selbst

tiefe Nadelstiche nicht empfunden werden. — Bauchmuskeln deutlich paretisch. Pat. kann sich allein nur mit grosser Mühe und unter Zuhülfenahme der Hände aufrichten; dabei fühlt man nur eine Anspannung des oberen Theiles der M. recti abdom., während der untere Theil und die M. obliqui schlaff bleiben. — Bauchdeckenreflexe nur in den Partien unterhalb des Rippenbogens schwach vorhanden.

Obere Extremitäten: Haut etwas trocken und spröde. Die Abmagerung der beiden Arme hat in der letzten Zeit zugenommen, ist am rechten Arm deutlicher ausgesprochen, als links, und ist besonders stark an der Streckseite der Oberarme und am carpalen Ende der Vorderarme. An den Händen, namentlich an der rechten Hand, sind atrophisch die M. interossei, Daumen- und Kleinfingerballen. — Active Beweglichkeit: Der rechte Arm wird in der Schulter vollständig normal gehoben, Adduction normal. M. pectoral. und M. latissimus können den Arm kräftig festhalten. Beugung des supinirten und des pronirten Vorderarms gut. Dagegen kann der Vorderarm bei erhobenem Oberarm nicht gestreckt werden. Dorsalflexion im Handgelenk ziemlich gut, Volarflexion etwas schwächer. Die Grundphalangen der Finger werden gut gestreckt, ebenso die Endphalangen am Zeigefinger, die des 3. bis 5. Fingers können jedoch gar nicht gestreckt werden. Der rechte Daumen liegt dem 2. Metacarpus nahe an und kann nicht abducirt werden; Adduction ist etwas, aber nur schwach möglich; Flexion, Extension und Opposition unmöglich. Die Beugung aller Finger sehr herabgesetzt, am meisten die des Zeigefingers, von welchem blos die Endphalange gebeugt werden kann. — Passive Bewegungen im rechten Schulter- und Ellbogengelenk ganz frei; im Handgelenk bei Dorsalflexion deutlicher Widerstand, ebenso bei Dorsalflexion der ersten Phalangen, am stärksten bei der passiven Streckung der Endphalangen. Bei raschen Streckversuchen tritt in der ganzen Hand ein deutlicher Clonus ein. Motorische Reizerscheinungen fehlen. — An der linken oberen Extremität active und passive Beweglichkeit in allen Gelenken normal. — Sensibilität der rechten oberen Extremität für einfache Berührungen am Oberarm und an der Streckseite des Vorderarms bis zum Handgelenk normal, am Handrücken und an der Dorsalfläche des 2. bis 5. Fingers etwas herabgesetzt; an der Beugeseite des Armes und der Finger werden nur einzelne Berührungen nicht wahrgenommen. Schmerzempfindlichkeit an der Streckseite des Vorderarms und der Hand vermindert, sonst normal. Temperatursinn am Handrücken stark herabgesetzt: warmes Wasser wird hier gleichwie kaltes empfunden; kaltes wird als solches empfunden, doch nicht so gut wie am Arm; im Uebrigen Temperatursinn normal. Drucksinn, Localisations- und Muskelsinn normal. Am linken Arm und der linken Hand ist die Sensibilität normal, nur an den Spitzen des 4. und 5. Fingers hat Pat. das Gefühl von Pelzigsein. — Reflexe links nur schwach und undeutlich vorhanden, rechts Hautreflexe nicht deutlich vorhanden; Sehnenreflex fehlt an der Tricepssehne, an der Bicepssehne schwach vorhanden; vom unteren Radiusende nur sehr schwacher, vom unteren Ulnarende gar kein Reflex; dagegen lebhafte Reflexe an den Muskeln der Beugeseite des Vorderarmes. In diesen Muskeln auch deutliches Handphänomen. Vasomotorischer Strichreflex vorhanden. Secretorische Störungen sind nicht vorhanden.

Untere Extremitäten: Beide Beine liegen im Knie gestreckt neben einander im Bett, das linke Bein nach innen rotirt, das rechte gerade. Die Zehen des rechten Fusses stehen in stark ausgesprochener Krallenstellung, ebenso, wenn auch in geringerem Grade, die des linken Fusses. Die Musculatur der Beine ist schlaff und welk, doch ist eine Atrophie einzelner Muskeln nicht nachzuweisen. Die Haut ist namentlich an den Unterschenkeln auffallend spröde, trocken und stark abschülfernd. Das rechte Bein ist mit Ausnahme einer minimalen Beweglichkeit der Zehen und des Fussgelenkes ganz unbeweglich. Pat. kann es auch nicht, wenn es passiv gehoben wird, festhalten. Bei activen, wie passiven Bewegungen tritt starker Clonus ein. Das linke Bein kann Pat. in toto etwa einen Fuss hoch erheben und festhalten, ebenso dasselbe im Kniegelenk ein wenig beugen und strecken; auch Fuss und Zehen können activ noch ziemlich gut bewegt werden; bei diesen Bewegungen tritt oft intensiver Clonus ein. Bei activer Beugung des Kniees tritt sofort als Mitbewegung sehr starke Dorsalflexion des Fusses auf. Passiv wird das linke Bein schwer bewegt, es spannt sich bei stärkerer Anstrengung der M. quadriceps an, geräth in lebhaften Reflexclonus. Ebenso ruft Herabziehen der Patella Reflexclonus hervor. Passive Beweglichkeit im linken Fussgelenk ziemlich frei, meist von lebhaftem Fussphänomen begleitet. — Sensibilität für einfache Berührungen im rechten Bein normal, im linken erloschen. Nadelstiche werden rechts als schmerzhaft, links höchstens als Berührungen empfunden. Temperatursinn am rechten Bein gut erhalten, am linken erloschen; warmes Wasser wird am Oberschenkel gar nicht, am Unterschenkel als Berührung empfunden. — Reflexe: Sehnenreflexe an beiden Beinen erhöht, Hautreflexe rechts stärker, als links; vasomotorischer Strichreflex beiderseits vorhanden.

Blase und Mastdarm: Pat. ist sich stets bewusst, wenn Defäcation eintritt, kann aber die Kothentleerung weder zurückhalten, noch durch Pressen beschleunigen. Stuhl erfolgt alle 2—3 Tage. Urin geht etwa alle Stunden unter den gleichen Verhältnissen ab, doch besteht eigentliches Harnträufeln nicht.

Der Penis scheint beständig in einem geringen Grade von Priapismus sich zu befinden, welcher sich bei länger dauerndem Zittern der Beine zu wirklichen Erectionen steigert. Mit dem Zittern verlieren sich dieselben wieder. Pollutionen fehlen.

In den nächsten Jahren lassen sich als neue Befunde verzeichnen: Aus dem Status vom 27. Januar 1888 starke Atrophie des rechten Unterschenkels, namentlich des M. gastrocnem. und der Wade, geringere Atrophie des linken Unterschenkels. — Im Status vom 18. Juli 1889 fällt uns eine Veränderung der Sensibilität der Extremitäten auf: Nadelstiche werden an der rechten Hand gar nicht, weiter aufwärts undeutlich empfunden, am linken Oberarm gut, am linken Unterarm und der Hand undeutlich. Am linken Bein ist die Schmerzempfindung erloschen, am rechten dagegen noch gut vorhanden. Temperatursinn für Kälte am rechten Bein normal, am linken gänzlich erloschen, am rechten Arm stark, am linken etwas herabgesetzt. Wärmeempfindung am linken Bein ebenfalls erloschen, während sie am rechten erst nach längerer Einwirkung auftritt. An beiden oberen Extremitäten ist der Wärmesinn etwas herabgesetzt. — Im

linken M. pectoral. maj. bestehen noch die eigenthümlichen fibrillären Zuckungen.

Ende December 1889 und Anfang Januar 1890 trat eine länger dauernde Störung des Allgemeinbefindens infolge von Influenza auf. — Am 10. Juli 1890 bekam Pat. eine Pneumonie des rechten Unterlappens.

Am 12. Juli 1890 trat sehr starke Dyspnoë ein. Die Respiration geschieht unter Zuhülfenahme der noch gut erhaltenen M. intercostal. ausschliesslich auf der linken Seite, an der sich die 5 oberen Rippen deutlich bewegen, während die unteren Rippen keine deutliche Athembewegung machen und sich die Intercostalräume tief inspiratorisch einziehen. Die ganze rechte Seite wird von der athmenden linken nach links und oben hinübergezogen. Die Intercostalräume rechts tief eingesunken infolge der hochgradigen Atrophie der M. intercostal. An den oberen Extremitäten ist keine Veränderung aufgetreten. Am Rumpf ist auffallender Weise die Kälteempfindung rechts sehr intensiv, links dagegen schwach; auch die Wärmeempfindung ist rechts besser erhalten als links. Auch an den Beinen sind bedeutende Temperatursinnsstörungen vorhanden, und zwar ist das linke Bein vollkommen wärme- und kälteanästhetisch, während Temperaturanästhesie rechts nur am Fuss und an der Innenfläche des Unterschenkels besteht. Im Uebrigen ist keine Veränderung der Sensibilität und Motilität zu constatiren. An den abhängigen Theilen der unteren Extremitäten starkes Oedem. — Die elektrische Prüfung der Muskeln und Nerven ergiebt, wie bisher, durchweg, auch an den atrophischen Muskeln, normale Erregbarkeit.

Am 13. Juli 1890 tritt unter zunehmender Atheminsufficienz plötzlich der Exitus letalis ein.

Die Befunde aus dem etwas umfangreichen Krankenberichte kurz und schematisch wiedergegeben sind folgende:

	Rechts	Links
Motilität	Arm: Triceps, Interossei, Thenar und Antithenar fast völlig gelähmt und atrophisch. Parese der Hand- und Fingerbeuger.	Arm: im Ganzen normal beweglich. Muskeln ebenfalls atrophisch, doch geringer als rechts.
	Bein: vollständig gelähmt. Muskeln atrophisch, am stärksten an der Wade.	Bein: in allen Gelenken noch schwache Bewegungen ausführbar. Muskeln atrophisch.
	Rumpf- und Rückenmuskeln nur rechts stärker gelähmt (Scoliose der Wirbelsäule).	
	Vollständige Lähmung der Blase und des Mastdarms.	
Sensibilität	Arm: deutliche Störungen, besonders des Schmerz- und Temperatursinns am Vorderarm und an der Hand.	Arm: keine erhebliche Störung.
	Bein: nur geringe Störung.	Bein: fast vollständige Anästhesie.
Reflexe:	Sehnenreflexe an den Armen, abgesehen von Handclonus, schwach, an den Beinen stark erhöht. Hautreflexe am rechten Bein stärker als links.	

Fassen wir jetzt den gesammten Krankheitsverlauf noch einmal kurz zusammen, so sehen wir einen jungen, vorher gesunden Menschen an Schwäche beider Beine und des rechten Arms erkranken. Schmerzen im Nacken und im Hinterkopf sind niemals vorhanden. In sechs Jahren erreicht der Zustand allmählich seine höchste Ausdehnung und bleibt dann vier Jahre lang stationär, bis der Tod durch Atheminsufficienz eintritt.

Die klinische Diagnose konnte in Bezug auf den Sitz der Erkrankung keine Schwierigkeiten machen. Die Affection musste im unteren Halsmark localisirt sein und zwar vorzugsweise in der rechten Hälfte desselben. So erklärte sich die spinale rechtsseitige Hemiplegie (vollständige Lähmung des rechten Beins, theilweise Lähmung des rechten Arms) und die mit dem Symptomenbilde der Halbseitenläsion übereinstimmende Anästhesie des linken Beines. Dass die Läsion im unteren Halsmark zu suchen war, ergab sich aus der Vertheilung der gelähmten Muskeln am rechten Arm: Triceps, Beuger am Vorderarm und kleine Handmuskeln (sog. „Unterarm-Typus" combinirt mit Tricepslähmung), während Deltoideus und Vorderarmbeuger (Biceps, Brachialis internus, Supinator) freigeblieben waren.

Schwerer festzustellen war die Art der Erkrankung. Die starke Scoliose der Brustwirbelsäule war offenbar erst infolge von Lähmung der Rückenmuskeln allmählich entstanden. An der Halswirbelsäule war niemals eine besondere Steifigkeit oder Schwerbeweglichkeit aufgefallen. Die Prominenz des 7. Halswirbels und 1. Brustwirbels wurde für nichts Abnormes gehalten. Patient klagte niemals über Schmerzen im Nacken oder in den Armen. Der Kopf war stets ganz frei beweglich.

So kam es, dass an die Möglichkeit einer primären Wirbelerkrankung nicht ernstlich gedacht, vielmehr eine Erkrankung des untersten Cervicalmarks selbst angenommen wurde. Gegen chronische Myelitis sprach vor Allem die ausgesprochene Halbseitigkeit der Symptome, ferner der sehr chronische Verlauf mit schliesslichem Stationärbleiben der Symptome. Letzteres sprach auch gegen die Annahme eines gewöhnlichen Tumors. So kam man schliesslich auf die Annahme einer gliomatösen Affection mit Syringomyelie im rechten Halsmark. In der That hatte die Combination der Erscheinungen an der rechten oberen Extremität (Lähmungen der Handmuskeln mit Atrophie, Sensibilitätsstörungen, welche vorzugsweise den Schmerz- und den Temperatursinn betrafen) viel Aehnlichkeit mit dem bekannten klinischen Bilde der Syringomyelie. Freilich

fehlten die meist vorhandenen, so sehr charakteristischen trophischen Veränderungen der Haut und Knochen. Auch hätte die so frühzeitig auftretende Lähmung der Beine vor der zu sicheren Annahme einer Syringomyelie warnen müssen.

Um so überraschender war der Sectionsbefund. Derselbe ergab: Compression des Halsmarkes zwischen dem letzten Hals- und 1. Brustwirbel mit absteigenden und aufsteigenden secundären Degenerationen im Rückenmark. Geheilte alte Caries des 1. Brustwirbels. Residuen von rechtsseitiger adhäsiver Pleuritis, Compression des rechten unteren Lungenlappens infolge der Kyphoscoliose. Lungenödem.

Die genauere pathologisch-anatomische Untersuchung ergab folgende Verhältnisse:

Die Wirbelsäule ist sehr stark S-förmig scoliotisch gekrümmt mit der Convexität nach rechts, in der Halswirbelsäule stark lordotisch. Die Halswirbel stehen gegen die Brustwirbel ganz nach vorn gerückt. Nach Aufsägen der Wirbelsäule in sagittaler Richtung zeigt sich der Wirbelkörper des 1. Brustwirbels stark verkleinert, von keilförmiger Gestalt mit nach vorn gerichteter Spitze, so dass der letzte Halswirbel auf der jetzt schräg nach vorn geneigten oberen Fläche aufsitzt und nach vorn gerutscht ist, während der 1. Brustwirbel nach rückwärts hinausgeschoben erscheint. Dadurch erhält der Rückenmarkskanal hier eine nahezu rechtwinklige Knickung, sowie eine Verengerung bis zu 3 Mm. Nach oben und unten zu erweitert sich der Rückenmarkskanal, um in einer Entfernung von je ca. $^3/_4$ Cm. normale Weite zu bekommen. Die Spongiosa des 1. Brustwirbelkörpers weist grössere Markräume und lockeres Gefüge auf.

Die Dura spinalis ist in ihrer ganzen Ausdehnung mässig injicirt, an der Stelle der Compression etwas verdickt. Von frischerer tuberculöser Erkrankung, käsiger Infiltration u. dgl. ist nichts mehr vorhanden. Der ganze Process macht den Eindruck einer völlig ausgeheilten vernarbten Affection. Das Rückenmark selbst ist im Allgemeinen von normaler Consistenz, zeigt der Verengerung des Wirbelkanals entsprechend eine starke Verschmälerung und erscheint hier wie zusammengeschnürt. Ober- und unterhalb dieser Verdünnung ist die Rückenmarkssubstanz bedeutend abgeflacht und grau verfärbt. Die graue Substanz an der Druckstelle ist nicht mehr von der weissen zu unterscheiden. Die beiden Seitenstränge, vorzugsweise aber der rechte, erscheinen nach abwärts von der Compressionsstelle in ihrer ganzen Ausdehnung grau verfärbt. Auch an der Compressionsstelle selbst ist das Rückenmark derb und fest.

Leider wurde bei dem Aufsägen der Wirbelsäule das Halsmark mehrfach verletzt, so dass gerade die Verhältnisse der Compressionsstelle selbst und das oberhalb gelegene Cervicalmark nur schwierig zu beurtheilen waren. Immerhin konnte mit Bestimmtheit festgestellt werden, dass das Rückenmark in der Gegend des 7. Halswirbels und 1. Brustwirbels bis auf einen Durchmesser von nur 2 Mm. zusammengedrückt war. Die noch

erhaltene Nervensubstanz war von narbigem Bindegewebe umgeben, in welchem die weichen Häute und die Dura mit inbegriffen waren.

Nach Härtung des Rückenmarks in Müller'scher Lösung lässt sich an der besterhaltenen Stelle des unteren Cervicalmarkes noch eine starke aufsteigende Degeneration der Goll'schen Stränge und der Kleinhirn-Seitenstrangbahnen incl. des Gowers'schen Bündels deutlich nachweisen.[1])

Schnittpräparate aus der Compressionsstelle selbst lassen eine Unterscheidung von grauer und weisser Substanz nur undeutlich zu. Der ungefärbte Schnitt zeigt ein diffuses schmutziggelbes Aussehen. An gefärbten Schnitten zeigt sich an den meisten Stellen mässig kernreiches, zum Theil fibrilläres Bindegewebe; dazwischen liegen Reste von Nervengewebe.

Die ganze Structur des Rückenmarks ist offenbar völlig verschoben, so dass es unmöglich ist, die Topographie der einzelnen Abschnitte zu bestimmen. Nur so viel lässt sich erkennen, dass von der rechten Hälfte des Rückenmarks der grösste Theil durch die Compression untergegangen ist. Namentlich ist die Gegend des Hinterseitenstrangs völlig degenerirt. Aber auch in den anderen Partien ist nirgends ganz normales Gewebe zu sehen, obwohl noch immerhin eine ganze Anzahl von erhaltenen Nervenfasern, zum Theil in einzelnen Gruppen, in den Weigert-Präparaten deutlich erkennbar ist. Die graue Substanz ist, wie gesagt, so verschoben und verdreht, dass man nur mühsam erkennt, was Vorderhorn und Hinterhorn ist. Doch sind auch hier noch immer Reste von Nervengewebe vorhanden. Ganglienzellen an der Stelle der stärksten Compression nicht deutlich erkennbar. Auch in der linken Rückenmarkshälfte, besonders in der Gegend des Seitenstrangs, ferner in allen Randpartien starker Faserausfall, während in den centraleren Theilen noch mehr Fasern vorhanden sind. Auffallend gut erhalten sind die Commissurenfasern, vor Allem die vordere Commissur. Durchweg findet man reichliche Gefässe, zum Theil mit erweiterten Lumina und etwas verdickten Wandungen. Vom Centralkanal ist keine Spur vorhanden.

Schnittpräparate aus der Höhe 5 Mm. über und unter der Stelle der stärksten Compression lassen das Vorhandensein von normalen und atrophischen Ganglienzellen in geringer Anzahl, sowie einen grösseren Reichthum an normalen Nervenfasern in den Randpartien erkennen. Die Scheidung zwischen grauer und weisser Substanz ist hier schon besser angedeutet. Etwa 1 Cm. ober- und unterhalb der Stelle der stärksten Compression beginnt die Zeichnung des Rückenmarks normal zu werden.

Sehr gut konnte die absteigende secundäre Degeneration durch das ganze Brust- und Lendenmark hindurch verfolgt werden.

Im obersten Dorsalmark (Fig. 1) ist schon makroskopisch, besonders an gefärbten Schnitten, eine hochgradige, ausgebreitete Degeneration der Pyramidenbahnen zu erkennen, sowohl der PyS wie PyVS, und zwar sind beide Stränge der rechten Seite an Intensität wie an Aus-

---

1) Im Folgenden seien mir für die häufig vorkommende Bezeichnung der einzelnen Systeme die bekannten Abkürzungen gestattet: KlS = Kleinhirnseitenstrangbahn; PyS = Pyramidenseitenstrangbahn; PyVS = Pyramidenvorderstrangbahn.

dehnung stärker befallen, als die der linken Hälfte. Während nämlich im Bereiche der degenerirten Pyramidenbahnen rechts Nervenfasern fast gänzlich fehlen, sind links in den betreffenden Bezirken noch spärliche Nervenfasern vorhanden. Gegen die vordere Incisur sind die degenerirten PyVS durch eine schmale Zone von Nervenfasern abgegrenzt. Auch an der KlS ist ein ziemlich starker Ausfall von Nervenfasern mit Bestimmtheit zu constatiren. Ausserdem erstreckt sich eine mässig starke, nicht

Fig. 1.

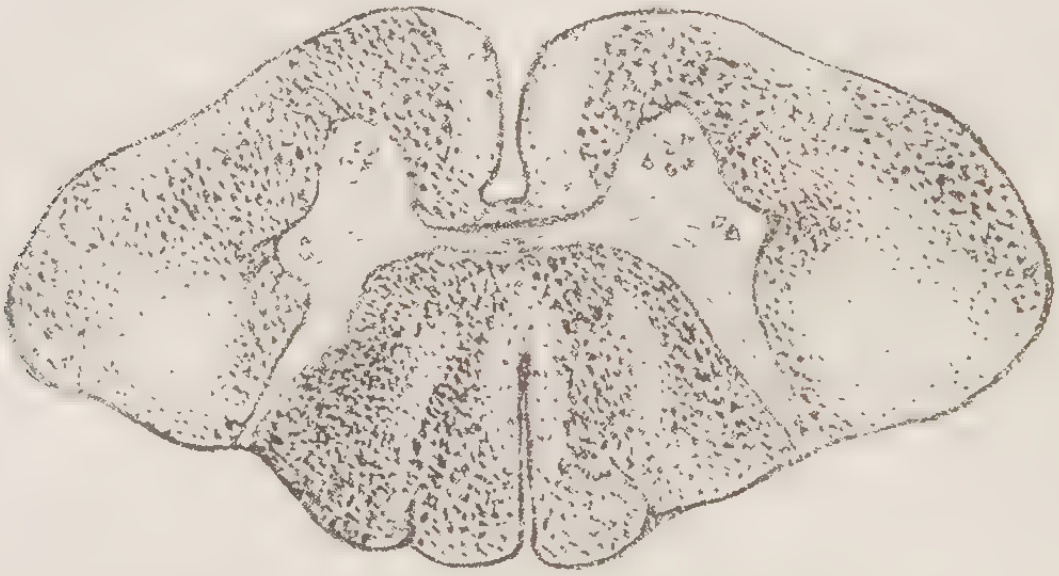

Schnitt durch das oberste Dorsalmark.

sehr scharf abgegrenzte Degeneration bandartig theils nahe, theils unmittelbar an dem seitlichen Rande des Rückenmarks entlang beiderseits von den PyS an bis in die Gegend der PyVS. An den Hintersträngen zeigt sich zu beiden Seiten der hinteren Incisur ein deutlicher Faserschwund,

Fig. 2.

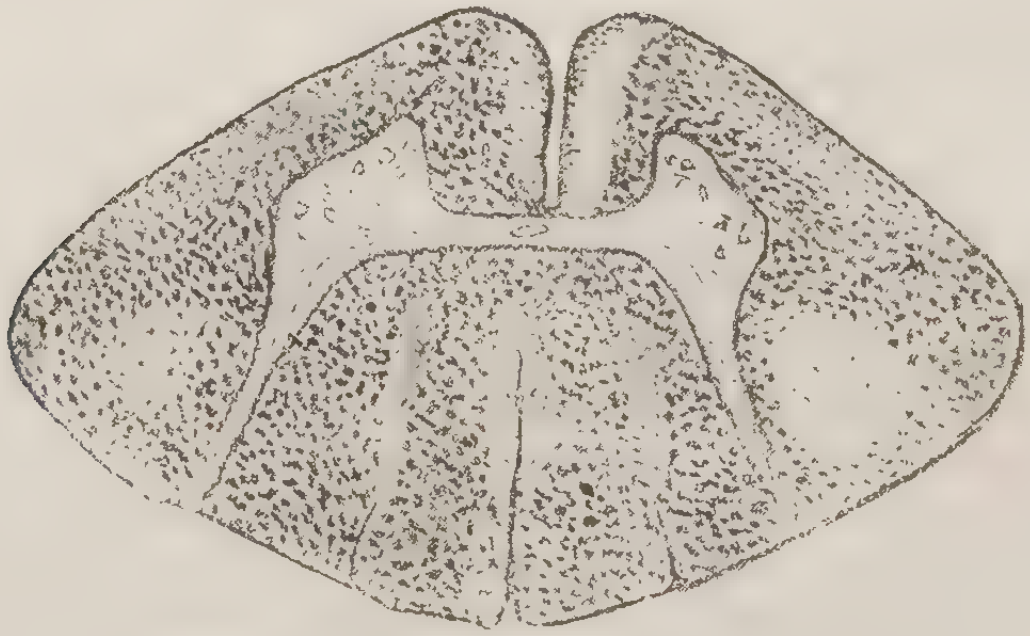

Schnitt durch das mittlere Dorsalmark.

besonders an der vorderen Hälfte derselben in Gestalt von kleinen, längsovalen Feldern, nach dem hinteren Rand zu in leichte diffuse Degeneration übergehend. An der Grenze zwischen Goll'schem und Burdach'schem Strang, doch schon im Bereiche des letzteren liegend, lässt sich beiderseits ein ziemlich scharf abgegrenzter stärkerer Ausfall von Nervenfasern sicher nachweisen. Dieses Degenerationsfeld beginnt ganz nahe der grauen Com-

missur, verläuft nach hinten sich verschmälernd nahezu parallel mit den Hinterwurzeln bis an den hinteren Rand, um hier sich lateralwärts zu einer geringer degenerirten Basis zu verbreitern. Auch an diesen Feldern ist die Degeneration rechts intensiver. Die graue Substanz weist reichlich Ganglienzellen, überhaupt normales Gefüge auf.

Fig. 3.

Schnitt durch das unterste Dorsalmark.

Im mittleren Brustmark (Fig. 2) (in der Höhe des Abgangs des 5. Dorsalnerven) zeigen sich im Ganzen dieselben Degenerationsfelder, nur die Ausdehnung derselben ist etwas beschränkter, namentlich ist der dege-

Fig. 4.

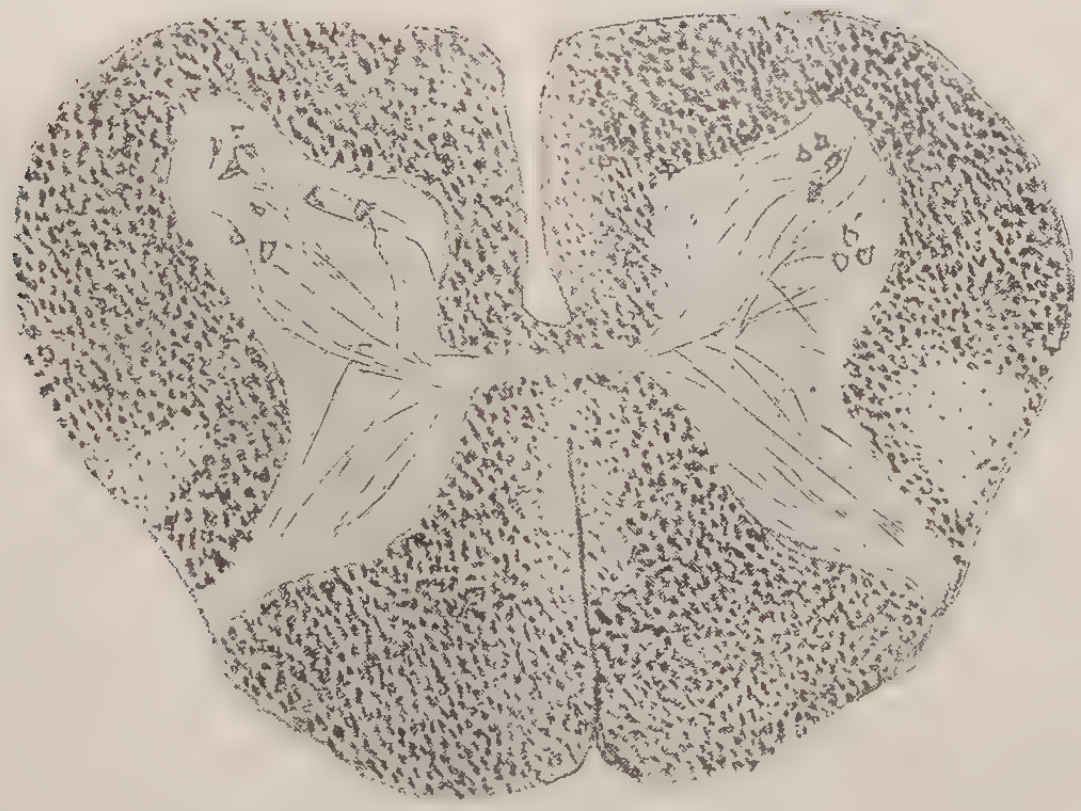

Schnitt durch das obere Lumbalmark.

nerirte Bezirk an der Grenze zwischen Goll'schem und Burdach'schem Strang kleiner und reicht nicht mehr bis an den Rand. Die oben erwähnten bandartigen degenerirten Streifen sind unterbrochen von normal dichten

Nervenfasern. Die KlS sind deutlich unterschieden von der degenerirten PyS, doch besteht in ersteren leichter, aber deutlicher Faserschwund.

Am unteren Brustmark (in der Höhe des 8. Dorsalnerven) lässt sich eine weitere Abnahme der Degeneration an Ausbreitung wie an Intensität nachweisen. Die Degeneration zwischen Goll'schem und Burdach-schem Strang ist rechts nur mehr undeutlich, links gar nicht mehr vorhanden. Dagegen besteht die Verminderung der Nervenfasern zu beiden Seiten der hinteren Incisur mindestens ebenso stark, wie am oberen Brustmark.

Das unterste Brustmark (Fig. 3) zeigt noch eine starke Degeneration der rechten PyS, eine geringere der linken PyS und der rechten PyVS, sowie leichten Faserschwund zu beiden Seiten der hinteren Incisur. Die linke PyVS intact, ebenso die seitlichen Randzonen und die Felder an der Grenze zwischen Goll'schem und Burdach'schem Strang.

Im unteren Dorsalmark erscheinen die Clarke'schen Säulen ärmer an Ganglienzellen, als unter normalen Verhältnissen. Ausserdem fällt die Kleinheit der vorhandenen Ganglienzellen auf.

Im Lendenmark (Fig. 4) beschränkt sich die Degeneration auf die PyS und einen geringen Ausfall von Nervenfasern in den Hintersträngen und in der rechten PyVS.

Ueberschauen wir nun noch einmal die Ergebnisse der anatomischen Untersuchung, so handelt es sich hier vor Allem um eine durch allmählich zunehmenden Druck entstandene Compression des Rückenmarkquerschnittes, besonders der rechten Hälfte desselben, in der Höhe zwischen Cervical- und Dorsalmark. Von hier aus war nach auf- und abwärts secundäre Degeneration zu verfolgen. Die aufsteigende secundäre Degeneration betraf die Kleinhirnseitenstrangbahn und die Goll'schen Stränge, bot also keinen auffallenden Befund dar.

Weit interessanter war die Localisation der absteigenden secundären Degeneration. Die secundäre Degeneration der Pyramidenbahnen ist ja regelmässig beobachtet, so dass eine eingehendere Erörterung derselben überflüssig erscheint. Weit seltener ist dagegen bisher die absteigende Degeneration in den Hintersträngen beobachtet worden und verdient dieselbe deshalb auch in unserem Fall besonderes Interesse. Sie nahm zwei Gebiete ein: erstens einen Bezirk in den Burdach'schen Strängen an der Grenze zwischen diesem und dem Goll'schen; zweitens einen schmalen Bezirk in den Goll'schen Strängen zu beiden Seiten der hinteren Incisur. Die erstgenannte Form wurde zuerst von Fr. Schultze[1]) in einigen Fällen nachgewiesen und als „kommaförmige Degeneration der Hinterstränge" bezeichnet. Auch

1) Archiv f. Psychiatrie und Nervenkrankheiten. Bd. XIV. 1883. S. 379ff.

in unserem Falle ist diese Kommaform deutlich ausgesprochen, die Degeneration erreicht aber die Peripherie des Rückenmarkquerschnittes, verbreitert sich sogar etwas am Rande nach der Seite zu, während sie in den Schultze'schen Fällen den Rand nicht erreicht, vielmehr noch ziemlich entfernt davon aufhört. Die kommaförmige Degeneration ist bis zum mittleren Brustmark hinab zu verfolgen. Was die Natur der von dieser Degeneration ergriffenen Fasern betrifft, so sind es nach Schultze die absteigenden Aeste der Hinterwurzeln, deren Fasern bei der kommaförmigen Degeneration betheiligt sind und welche in der Höhe der Querschnittsläsion eintreten. Tooth wendet dagegen ein, dass nach der experimentellen Durchtrennung der Hinterwurzeln diese Degeneration nicht auftrete, und dass in den von Schultze beschriebenen Fällen die Degeneration weiter reiche, als nach der bisherigen anatomischen Lehre die absteigenden Aeste der Hinterwurzeln sich erstrecken. Nach Tooth würde diese Degeneration von einer Zerstörung von Commissurenfasern bedingt sein. Marie[1]) legt die Vermuthung nahe, die Kommadegeneration hänge ab von der mehr oder weniger vollständigen Betheiligung der grauen Säulen des Rückenmarkes an der Querschnittsläsion, eine Vermuthung, deren Bestätigung für die commissurale Natur der von der Kommadegeneration ergriffenen Fasern spreche. Diese Anschauung können wir wohl auf unseren Fall anwenden, in welchem ja die graue Substanz durch die Compression schwer geschädigt worden ist, wie die Untersuchung des Rückenmarks an der Compressionsstelle ergeben hat. Jedenfalls lässt sich aber über die Natur und die Herkunft dieser Fasern zur Zeit noch nichts Sicheres aussagen.

Was nun die absteigende Degeneration im Bereiche der Goll'schen Stränge zu beiden Seiten der hinteren Incisur betrifft, so begann dieselbe unmittelbar hinter der grauen Commissur und reichte bis in die Nähe des hinteren Randes des Querschnittes; in der Längsrichtung liess sie sich durch das ganze Brustmark hindurch verfolgen bis zum Lendenmark.

Die absteigende Degeneration dieses Fasergebietes ist bisher noch nicht sicher bekannt gewesen. Sie betrifft aber zweifellos ein Gebiet der Hinterstränge, dessen Sonderstellung den anderen Fasergebieten gegenüber schon früher wiederholt betont worden ist. Im Lendenmark hat bekanntlich schon Flechsig jenes kleine mittlere ovale Feld abgebildet. Für das übrige Rückenmark haben namentlich die Strümpell'schen Befunde bei combinirten Systemerkrankungen[2])

1) Leçons sur les maladies de la moelle. 1892.
2) Archiv f. Psychiatrie. Bd. XI. S. 67.

und bei Tabes gezeigt, dass die medial an der hinteren Commissur gelegenen Fasern eine besondere Stellung einnehmen müssen. Es erscheint nun besonders interessant, dass gerade diese Fasern secundär nach abwärts degeneriren, ebenso wie das „kommaförmige Feld“ an der äusseren Grenze der Goll'schen Stränge. Bei der Strümpell-schen Form der combinirten Systemerkrankung bleiben gerade diese beiden Gebiete in den Hintersträngen des Brustmarks frei (vgl. besonders Archiv für Psychiatrie. Bd. XI. Tafel I, Fig. 5). Bei der Tabes ist das scheinbare Freibleiben des Kommafeldes eine wiederholt beobachtete Thatsache, ebenso das Freibleiben des ovalen medialen Feldes im Lendenmark. Im Brustmark sind freilich die medianen Streifen auch meist erkrankt. Hier sind weitere vergleichende Untersuchungen jedenfalls noch sehr wünschenswerth.

Ausser in den Pyramidenbahnen und den Hintersträngen fanden sich aber auch noch andere secundär absteigende Degenerationen der Seitenstränge, welche unser Interesse beanspruchten. Dieselben liegen nach vorn von der stark degenerirten PyS und lassen sich alle schwer scharf abgrenzen. Indessen ist hier doch sicher eine gute Uebereinstimmung mit früheren Befunden vorhanden.[1]) Die absteigende Degeneration scheint die Gegend des sog. Gowers'schen Bündels und des von Löwenthal beschriebenen sog. intermediären Bündels zu betreffen (s. oben Fig. 1 und 2). Im unteren Brustmark hören diese Degenerationen auf. Ueber die Bedeutung dieser Fasern wissen wir nichts. Bemerkenswerth ist aber, dass auch im Gebiete der eigentlichen KlS-Bahn absteigend degenerirte Fasern vorhanden zu sein scheinen, ein Befund, der mit einer früheren Strümpell'schen Angabe (Archiv für Psychiatrie. Bd. X. 1880. S. 694) übereinstimmt. Auffallend ist, dass auch die Zellen in den Clarke'schen Säulen an Zahl und Grösse nicht normal erscheinen. Während die absteigende Degeneration des intermediären Bündels bereits sehr bekannt ist, existiren bis jetzt nur wenig bestimmte Angaben über absteigende Degeneration in der Gegend des Gowers'schen Bündels und der KlS. Hierauf müsste also aus Anlass unserer Beobachtung künftig besonderes Augenmerk gerichtet werden.

In Bezug auf den klinischen Verlauf unseres Falles haben wir wenig mehr hinzuzufügen. Dass es sich um eine alte tuberculöse Wirbelaffection gehandelt haben muss, kann wohl kaum zweifelhaft sein. Dieselbe war aber schliesslich an sich ganz ausgeheilt und hatte blos dauernde Compressionserscheinungen zur Folge. Dass

1) Archiv f. Psychiatrie und Nervenkrankheiten. Bd. X. 1880. S. 694.

durch die Compression die rechte Hälfte des Rückenmarks mehr gelitten hatte, als die linke, geht aus den klinischen und anatomischen Befunden klar hervor. Es erscheint auffallend, dass trotz der starken absteigenden Degeneration auf der linken Pyramidenbahn das linke Bein doch noch so viel Reste activer Beweglichkeit zeigte. Im Uebrigen stimmen aber die Erscheinungen der spinalen Hemiplegie mit zum Theil gekreuzter Sensibilitätsstörung mit den bekannten Localisationsgesetzen gut überein, so dass ein näheres Eingehen auf diese Verhältnisse an dieser Stelle überflüssig erscheint. Die Stelle der stärksten Compression war in der Höhe des ersten Brustwirbels.

So erklärt sich auch, dass die spinalen motorischen Armcentren noch verhältnissmässig intact geblieben waren. Der linke Arm war fast ganz normal beweglich, obwohl seine Musculatur eine auffallende (einfache) Atrophie zeigte. Vom rechten Arm waren nur die kleinen Handmuskeln und der Triceps völlig gelähmt, während von den Unterarmmuskeln blos in den Beugern eine stärkere Parese nachweisbar war. Wir können also vermuthen, dass die spinalen Centren für die Beuger am Vorderarm tiefer liegen, als diejenigen für die Strecker des Handgelenks und der Finger. Vollständig war wahrscheinlich die Lähmung der unteren Rumpfmuskeln, insbesondere der Rückenstrecker. Die Lähmung der rechtsseitigen Strecker der Wirbelsäule hatte allmählich zu einer Scoliose der Brustwirbelsäule mit der Convexität nach rechts geführt, was man wohl am besten durch eine Art Contractur der linksseitigen langen Muskeln an der Wirbelsäule erklären kann.

Bemerkenswerth ist endlich die Vertheilung und Art der Sensibilitätsstörungen, welche insbesondere durch die stark hervortretende Veränderung der Temperaturempfindungen sehr an das bekannte Krankheitsbild der Syringomyelie erinnerte. Ganz ähnliche Sensibilitätsstörungen haben wir auch in einem anderen Falle von Compression des Halsmarks zu beobachten Gelegenheit gehabt.

Zum Schlusse sage ich meinem verehrten Lehrer, Herrn Prof. Strümpell, meinen besten Dank für die Ueberlassung des Falls und für seine freundliche Unterstützung bei der Ausführung vorliegender Arbeit.